

RESEARCH NOTE /NOTA CIENTÍFICA

CARCINOMA EPIDERMOIDE ASOCIADO A LA INFESTACIÓN CRÓNICA POR *HABRONEMA MUSCAE* EN UN CABALLO DE RAZA PINTO: REGISTRO DE UN CASO EN VENEZUELA

EPIDERMOID CARCINOME ASSOCIATED TO CHRONIC INFESTATION BY *HABRONEMA MUSCAE* IN A HORSE PINTO RACE: REPORT OF A CASE IN VENEZUELA

Abelardo Morales B¹; Gerardo Campos A²; David Fernandez¹; Francisco García¹; Victor Bermúdez¹.

Forma de citar: Morales, BA, Campos, A G, Fernández D, García F & Bermúdez V. 2008. Carcinoma epidermoide asociado a la infestación crónica por *Habronema muscae* en un caballo de raza pinto: registro de un caso en Venezuela. Neotropical Helminthology, vol. 2, n°2, pp. 72-75.

Resumen

Se remite un caballo (*Equus caballus*), sexo macho, de raza Pinto y 8 años de edad. Con historia de balanopostitis nodular exudativa crónica complicada con infección bacteriana secundaria data de 4 años. Emaciación crónica severa. Oliguria, estranguria y polidipsia. Linfadenomegalia de nódulos linfáticos inguinales y femurales pre-escapulares. Se le practicó eutanasia. Posteriormente se le practicó necropsia por las técnicas sistemáticas descritas para equinos. Se tomaron secciones de tejido para estudio histopatológico y fueron procesadas por los métodos convencionales de procesamiento histológico. Fueron tomadas muestras de heces para estudios parasitológicos. El examen macroscópico reveló emaciación crónica severa. Balanopostitis exudativa crónica severa con infección bacteriana secundaria. Se evidenció hidropéritoceo marcado. Linfadenomegalia de nódulos mesentéricos. Los cortes histológicos evidenciaron: Balanopostitis crónica severa, con focos de proliferación de células escamosas espinocelulares con abundante acantosis, pleomorfismo, hiperchromasia nuclear, anaplasia, figuras mitóticas típicas y atípicas constantes, presencia de perlas corneas abundantes. En algunas zonas se observaron granulomas con formas parasitarias tipo *Habronema*. Los resultados del estudio coprológico fueron consistentes con huevos de *Habronema muscae*. En conclusión: la historia clínica, los hallazgos macroscópicos e histológicos evidencian un síndrome de balanopostitis crónica y carcinoma epidermoide metastásico.

Palabras claves: balanopostitis - carcinoma epidermoide - equinos - *Habronema muscae* - Habronemosis

Abstract

An 8 year old male Pinto horse (*Equus caballus*) had a history of chronic exudative nodular balanopostitis complicated by secondary bacterial infection dating back to 4 years. Severe chronic wasting, oliguria, stranguria, polydipsia and lymphadenomegaly of bubo femurales and pre-scapular areas were noted. Euthanasia was performed. Later necropsy was performed systematically by the techniques described for horses. Tissue sections were taken for histopathological examination and were processed by conventional methods. Fecal samples were taken for parasitological studies. Gross examination revealed severe chronic wasting, and exudative balanopostitis with severe chronic secondary bacterial infection. Evidenced hydroperitoneum lymphadenomegaly of mesenteric nodes were also observed. Histological sections showed severe chronic balanopostitis, with focal cell proliferation of squamous cell with abundant spin cells acanthosis, pleomorphism, nuclear hyperchromasia, anaplasia, typical mitotic figures, and atypical constant presence of abundant pearls corneas. In some areas, granulomas were observed with parasite forms of the genus *Habronema*. Parasitological results were consistent with eggs of *Habronema muscae*. In conclusion, the clinical history, and macroscopic and histological findings demonstrate a syndrome of chronic balanopostitis and metastatic squamous cell carcinoma.

Palabras claves: balanopostitis - epidermoide carcinoma - equine - *Habronema muscae* - habronemosis

¹ Departamento de Patología Hospital Veterinario "Dr. Daniel Cabello", Venezuela. ² Facultad de Ciencias Veterinarias Universidad Central de Venezuela. Maracay, Estado Aragua, Venezuela.

INTRODUCCIÓN

Habronema muscae Carter 1861 (Spirurida, Habronematidae) es un parásito que infesta el estómago y la piel en equinos. Produce gastritis mucosa, nodular granulomatosa y dermatitis nodular crónica (Jubbs *et al.*, 1984; Power, 1990; Pusterla *et al.*, 2003). Las vías de infección son por ingestión de moscas infectadas o por deposición de larvas infectivas (Rose & Hodgson, 1995). La habronemosis gástrica causada por *H. muscae* y *Draschia microstoma* Creplin 1849, se caracteriza por presentar gastritis catarral, diarrea, pérdida de peso progresiva y úlceras gástricas. A pesar de su importancia en la industria equina y en la práctica clínica, el conocimiento de la epidemiología de esta infestación es aun incompleta y el diagnóstico en animales vivos es un desafío (Traversa *et al.*, 2006; Yarmut *et al.*, 2008).

Existen registros que asocian el desarrollo de neoplasias asociadas a la inflamación crónica como en el caso de la carcinogénesis gástrica asociada a la infección crónica por el género *Helicobacter* (Rogers & Houghton, 2009). Así como el carcinoma de cuello uterino asociado a la endometritis crónica, hematomas y hepatocarcinomas asociado a la hepatitis crónica. En virtud de esta área de estudio se plantea como objetivo registrar un carcinoma epidermoide asociado a la infestación crónica por *H. muscae* en un caballo de raza pinto en Venezuela.

MATERIAL Y MÉTODOS

Se remite un caballo (*Equus caballus* Linneus, 1758), sexo macho, de raza pinto y de 8 años de edad. Con historia de balanopostitis nodular exudativa crónica complicada con infección bacteriana secundaria que data de 4 años. Emaciación crónica severa. Oliguria, estranguria y polidipsia. Linfadenomegalia de nódulos linfáticos inguinales y femurales pre-escapulares. Se le practicó eutanasia. Posteriormente se le practicó necropsia por las técnicas sistemática descrita para equinos (Aluja & Constantino, 1993). Se tomaron secciones de tejido para estudio histopatológico y fueron procesadas por los métodos convencionales de procesamiento histológico (Luna, 1969). Muestras de contenido gástrico y heces para estudios parasitológicos fueron tomados mediante la técnica de flotación de Willis-Molloy.

RESULTADOS

El examen macroscópico reveló emaciación crónica severa (Fig. 1). Balanopostitis exudativa crónica severa con infección bacteriana secundaria (Fig. 2). Se evidenció hidroperitoneo marcado. Linfadenomegalia

de nódulos mesentéricos. Gastritis erosiva y ulcerosa focal crónica nodular. Enteritis duodenal mucosa segmental y colitis crónica. Hepatomegalia con focos de fibrosis en el parénquima y esplenomegalia moderada. Hidronefrosis severa bilateral. Vejiga de esfuerzo. Hemorragia petequiral cortical en glándulas adrenales, bilateral. Edema, congestión y hemorragia pulmonar. Linfadenomegalia de nódulos linfáticos mediastínicos. Hemorragia petequiral subepicárdica marcada. Los cortes histológicos evidenciaron: Balanopostitis crónica severa, con inflamación proliferativa granulomatosa (Fig. 3) y abundantes células gigantes fagocitando restos de parásitos y detritus celular (Fig. 4), con focos de proliferación de células escamosas espinocelulares con abundante acantosis, pleomorfismo, hiperchromasia nuclear, anaplasia, figuras mitóticas típicas y atípicas constantes (Fig. 5), presencia de perlas corneas abundantes (Fig. 6). En algunas zonas se observan granulomas con formas parasitarias tipo *Habronema*. Gastritis granulomatosa con formas parasitarias consistentes con *Habronema*, gastritis erosiva y ulcerosa focal linfocitaria. Enteritis linfocitaria en mucosa duodenal. Hiperplasia del tejido linfoide asociado a mucosa con presencia de células tipo epiteliales escamosas. Los resultados del estudio coprológico fueron consistentes con huevos de *H. muscae*. Edema congestión y hemorragia pulmonar. Se observa en nódulos mediastínicos la presencia de células de estirpe epitelial escamoso.

DISCUSIÓN

La infección crónica ha sido asociada al desarrollo de neoplasias en modelos animales. El carcinoma epidermoide es un tumor descrito en equinos de razas Appalossa, Quarter Horse, y es común en la práctica clínica (Jubbs *et al.*, 1984; Rose & Hodgson, 1995; Power, 1990). El desarrollo de dermatitis nodular progresiva granulomatosa por *H. muscae* finalmente culmina en tumores. La liberación de citoquinas e interleucinas y otros durante el desarrollo de la inflamación estimula una respuesta reparativa que estimula factores de crecimiento (Factor de crecimiento epidérmico FCE, factor de crecimiento de colonias celulares FCCC, entre otros), que en muchos casos no responden a controles genéticos ni hormonales conllevando a una organización estructural morfológica metaplásica, displásica y neoplásica. Las causas del cáncer son reconocidas, pero se estima que a la exposición a carcinógenos e inflamación crónica son dos importantes condiciones en el desarrollo tumoral en el 20% de cáncer humano. Estudios recientes han asociado citocinas bajo inflamación y carcinogénesis (Rogers & Houghton, 2009). En conclusión: la historia clínica, los hallazgos macroscópicos de necropsia e histológicos evidencian un síndrome de balanopostitis crónica y un carcinoma epidermoide metastásico.

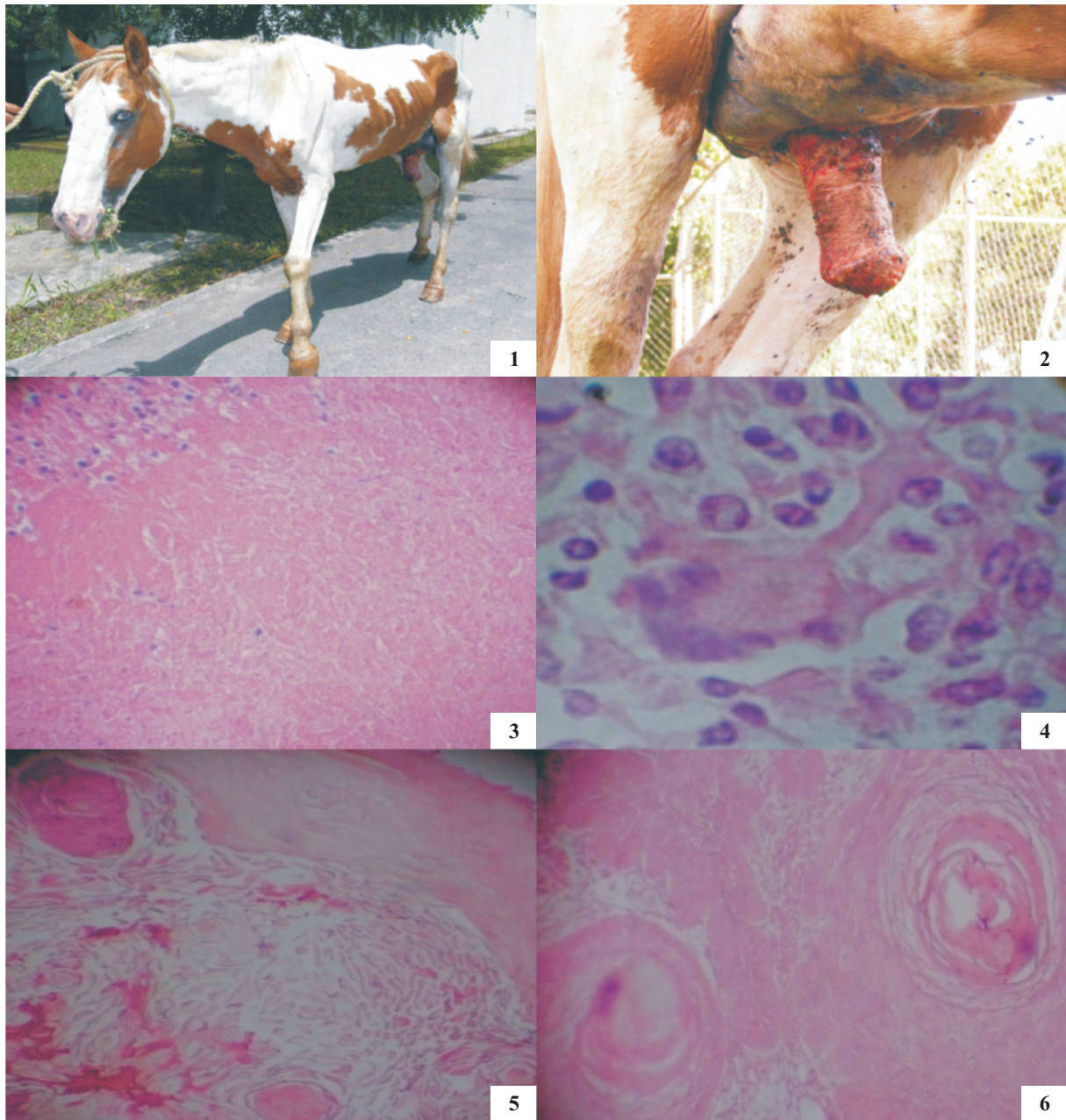


Figura 1. *Equus caballus*, de raza pinto con emaciación severa.

Figura 2. *Equus caballus*, de raza pinto con balanopostitis crónica severa supurativa.

Figura 3. Microfotografía de pene de *E. caballus* con respuesta granulomatosa necrosis caseosa, infiltrado linfoplasmocitario, células epitelioides y células gigantes, con respuesta fibroplásica.

Figura 4. Microfotografía de pene de *E. caballus* con respuesta granulomatosa células gigantes fagocitando restos del parásito.

Figura 5. Microfotografía de pene de *E. caballus* con erosión de la epidermis, hiperqueratosis paraqueratótica, proliferación de células del estrato espinoso con hiperchromacia, anisocitosis, pérdida de la relación núcleo citoplasma y pleomorfismo celular marcado, se evidencia mas de tres mitosis atípicas por campo. A la vez se observa una respuesta inflamatoria severa difusa, caracterizada por células mononucleares linfoplasmocitarias y eosinofilos ocasionales.

Figura 6. Microfotografía de pene de *E. caballus* con respuesta hiperqueratosis paraqueratótica y formación de abundantes perlas corneas.

REFERENCIAS BIBLIOGRÁFICAS

- Aluja, A & Constantino, C. 1993. *Técnicas de necropsia en animales domésticos*. Primera Edición. Manual Moderno, México, México, 103 p.
- Jubb, K, Kennedy, P & Palmer N. 1984. *Patología de los Animales Domésticos* Animales. 3^{ra} Ed. Edit. Hemisferio Sur, S.R.L. Uruguay. Vol. 2. pp. 59-90.
- Luna, G. 1969. *Manual of Histologic Staining Methods of the Armed Forces Institute of Pathology*. Mc Graw-Hill Book Co. 3rd Edition, New York, 258 p.
- Power, L. 1990. *Parasitismo por nematodos en animales domésticos en Venezuela*. Facultad de Ciencias Veterinarias, Universidad Central de Venezuela. pp.132-135.
- Pusterla, N, Watson, J L, Wilson, W D, Affolter, V K & Spier, S J. 2003. *Cutaneous and ocular habronemiasis in horses: 63 cases (1988-2002)*. Journal of the American Veterinary Medical Association, Vol. 222, pp. 978-982.
- Rogers, AB & Houghton, J. 2009. *Helicobacter-based mouse models of digestive system carcinogenesis*. Methods in Molecular Biology, vol. 511, pp. 267-95.
- Rose, RJ & Hodgson, R. 1995. *Manual Clínico de Equinos*. Interamericana-McGrall-Hill.
- Traversa, D, Lorio, R, Capelli, G, Paoletti, B, Bartolini, R, Otranto, D, Giangaspero, A. 2006. *Molecular cross-sectional survey of gastric habronemosis in horses*. Veterinary Parasitology, vol. 141, pp. 285-290.
- Yarmut, Y, Brommer, H, Weisler, S, Shelah, M, Komarovsky, O & Steinman, A. 2008. *Ophthalmic and cutaneous habronemiasis in a horse: case report and review of the literature*. Israel Journal of Veterinary Medicine, vol. 3, pp. 87-90.

Autor para correspondencia/Correspondence to author:
Abelardo Morales Briceño

Departamento de Patología Hospital Veterinario "Dr. Daniel Cabello", Venezuela.

Correo electrónico/E-mail:
aamorales13@gmail.com